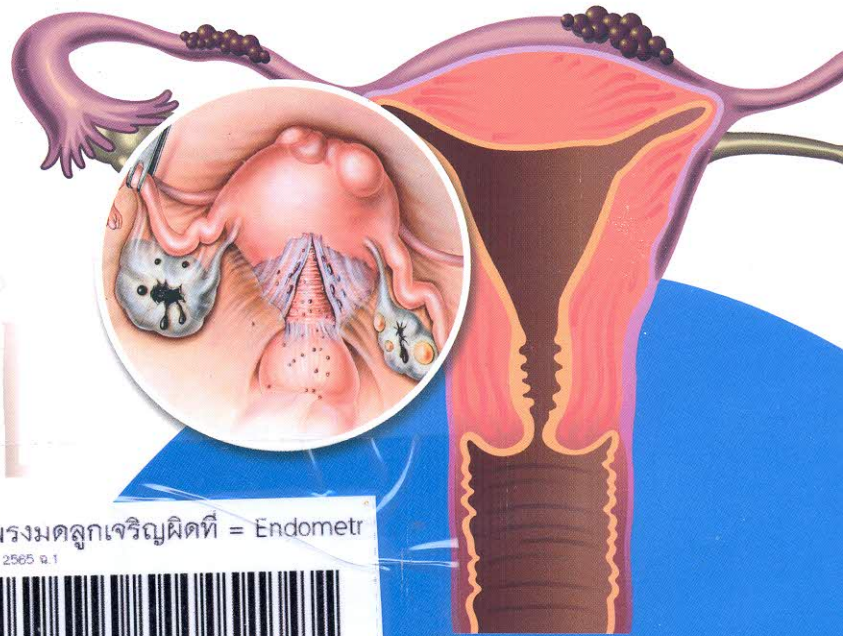
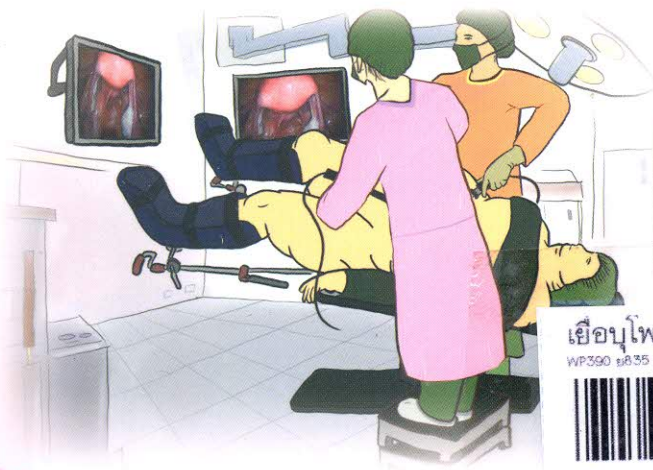




เยื่อบุโพรงมดลูกเจริญผิดที่

Endometriosis



เยื่อบุโพรงมดลูกเจริญผิดที่ = Endometriosis

WP390 ๒835 2565 ๑.1

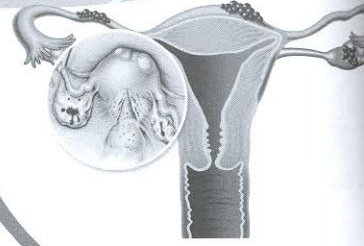


Barcode *10054241*

ห้องสมุดวิทยาลัยพยาบาลบรมราชชนนี สุรินทร์

อัมรินทร์ สุวรรณ
ทัศนวรรณ รัชรักษ์ศิริวรรณ
กระเชียร ปัญญาคำเล็ก
บรรณาธิการ





Basic Knowledge & Diagnosis

- ระบาดวิทยาและพยาธิกำเนิดของโรคเยื่อบุโพรงมดลูกเจริญผิดที่ 1
Endometriosis – Epidemiology and Pathogenesis
อ.ดร.พญ.สมสุข สันติเบ็ญจกุล
- การวินิจฉัยโรคเยื่อบุโพรงมดลูกเจริญผิดที่ 13
Diagnosis of Endometriosis (Signs & Symptoms, Classification) and Clinical Problems
อ.พญ.นลินา ออประยูร
- การวินิจฉัยโรคเยื่อบุโพรงมดลูกเจริญผิดที่ด้วยการตรวจคลื่นเสียงความถี่สูง 25
Diagnosis of Endometriosis by Ultrasonography
ศ.นพ.นเรศ สุขเจริญ
- การใช้ MRI ในการตรวจวินิจฉัยเยื่อบุโพรงมดลูกเจริญผิดที่ 37
Diagnosis of Endometriosis by MRI
ศ.นพ.นเรศ สุขเจริญ
- ตัวบ่งชี้ทางชีวโมเลกุลในโรคเยื่อบุโพรงมดลูกเจริญผิดที่ 47
และความคุ้มค่าในการประยุกต์ใช้ในทางปฏิบัติ
Molecular Biomarker in Endometriosis: Is It Worth It?
ผศ.สพ.ญ.ดร.ปวีณา ฐะนุติ

Patterns of Endometriosis & Management

- โรคเยื่อบุโพรงมดลูกเจริญผิดที่ และอาการปวด: กลไกที่ทำให้ปวด 57
Endometriosis and Pain: Mechanism of Pain (EAPP)
อ.พญ.พิมพ์พิชชา พวงศรีเจริญ
ผศ.พญ.ทัศนัวรรณ รังรักษ์ศิริวร
- การรักษาโรคเยื่อบุโพรงมดลูกเจริญผิดที่ โดยการใช้ยาหรือฮอร์โมน 69
Medical Treatment in Endometriosis
อ.พญ.พิมพ์พิชชา พวงศรีเจริญ
รศ.นพ.กระเชียร ปัญญาคำเลิศ
- โรคเยื่อบุโพรงมดลูกเจริญผิดที่ชนิดฝังลึก และการรักษาโดยการผ่าตัดในปัจจุบัน 87
Deep Endometriosis and Update in Surgical Treatment
อ.พญ.จาริกา วัตราศรษฐ์
รศ.นพ.วิรัช วิศวสุขมงคล
- โรคเยื่อบุโพรงมดลูกเจริญผิดที่ชนิดถุงน้ำรังไข่ และการผ่าตัดเพื่อการเจริญพันธุ์ 107
Ovarian Endometrioma and Reproductive Surgery
อ.พญ.ชฎานิศ อภิรักษ์วิริยะ
- ความสัมพันธ์ระหว่างภาวะเยื่อบุโพรงมดลูกเจริญผิดที่กับมะเร็งรังไข่ 117
Ovarian Endometriosis and Malignancy
พญ.ณิชา อัศวโกศิ
อ.พญ.ณัฐชา พูลเจริญ
- โรคเยื่อบุโพรงมดลูกเจริญผิดที่ และภาวะมีบุตรยาก 123
Endometriosis and Infertility
ผศ.พญ.พรทิพย์ สิริยาภิวัฒน์

โรคเยื่อบุโพรงมดลูกเจริญผิดที่ที่อยู่นอกอุ้งเชิงกราน Extragenital Endometriosis อ.พญ.สุธีรา เอื้ออำนวยชัย	139
---	-----

Endometriosis in Various Situations

เยื่อบุโพรงมดลูกเจริญผิดที่ในเด็กและวัยรุ่น Adolescent Endometriosis พศ.พญ.ทัศนวรรณ รังรักษ์ศิริวร	151
--	-----

โรคเยื่อบุโพรงมดลูกเจริญผิดที่ และวัยหมดระดู Endometriosis and Menopause พศ.นพ.อัมรินทร์ สุวรรณ	159
---	-----

โรคเยื่อบุโพรงมดลูกเจริญผิดที่ในบุคคลข้ามเพศ Endometriosis in Transgender อ.นพ.ธนภพ บำเพ็ญเกียรติกุล รศ.นพ.กระเชียร ปัญญาคำเลิศ	181
--	-----

การตั้งครรภ์ที่มีโรคเยื่อบุโพรงมดลูกเจริญผิดที่/ เยื่อบุมดลูกเจริญเข้าไปในกล้ามเนื้อมดลูก Pregnancy with Endometriosis/Adenomyosis อ.นพ.นพดล ไชยสิทธิ์	187
---	-----

Adenomyosis

- โรคเยื่อบุมดลูกเจริญเข้าไปในกล้ามเนื้อมดลูก: 201
ระบาดวิทยา พยาธิกำเนิด อาการ และอาการแสดง
**Adenomyosis: Epidemiology, Pathogenesis,
Clinical Signs, and Symptoms**
อ.พญ.นลินา ออประยูร
- การวินิจฉัยและภาพถ่ายทางรังสี 209
ของโรคเยื่อบุมดลูกเจริญเข้าไปในกล้ามเนื้อมดลูก
Adenomyosis: Diagnosis and Imaging
อ.พญ.ชนกานต์ สืบถวิลกุล
- การรักษาโรคเยื่อบุมดลูกเจริญเข้าไปในกล้ามเนื้อมดลูก 233
Treatment of Adenomyosis
ศ.นพ.นเรศร สุขเจริญ